お　詫　び

本書の以下の箇所に誤りがございました。正しくは下の通りです。お詫び申し上げますとともに，ご訂正くださいますようお願い申し上げます。

■64ページ（第II部）図56aとbの写真が逆

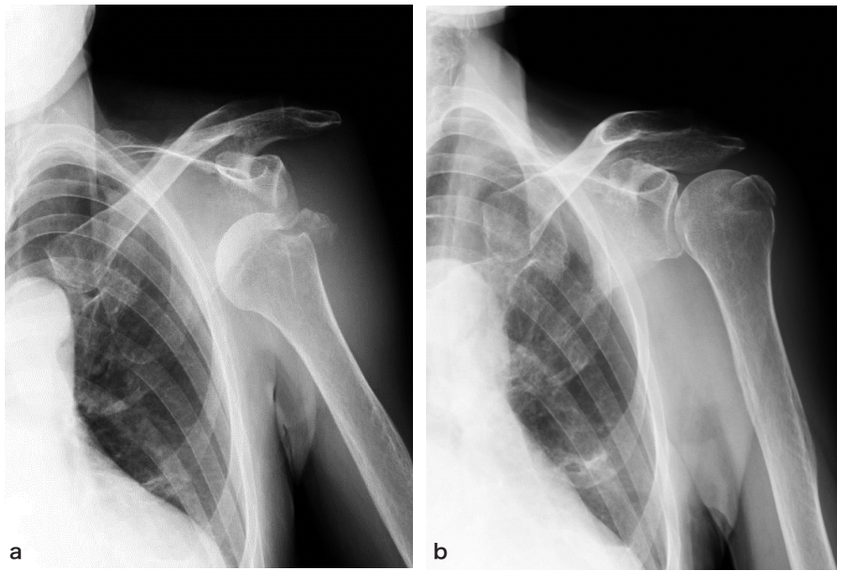

図 56　肩関節脱臼骨折
70 歳代男性，　受傷時（**a**）と整復後（**b**）の左肩関節 X 線正面像。**a** では，上腕骨頭は大結節骨折を伴い，関節窩から前方に逸脱している。整復後（**b**）は，肩甲上腕関節の適合性が保たれ，大結節もほぼ整復されている。

■71ページ（第II部）図72　3DCT像内のLuschka関節を示す円の位置

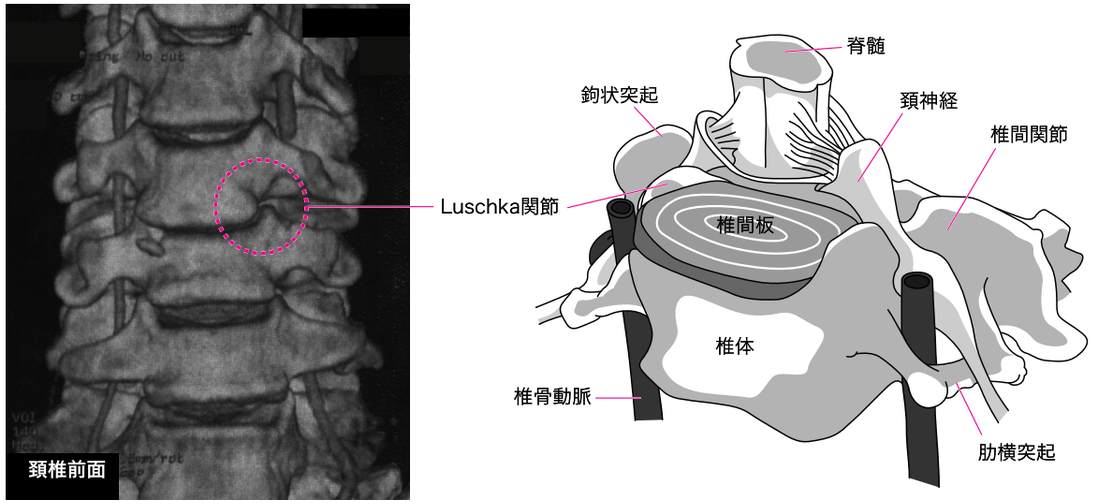

図 72　頸椎の Luschka 関節
Luschka 関節は椎間孔の前方に位置し，椎体後外側上縁の鉤状突起とその上位椎体の後外側下縁を連結する小さい関節である。

■171ページ（第III部 第4章）図24，図26の写真，イラスト，図説

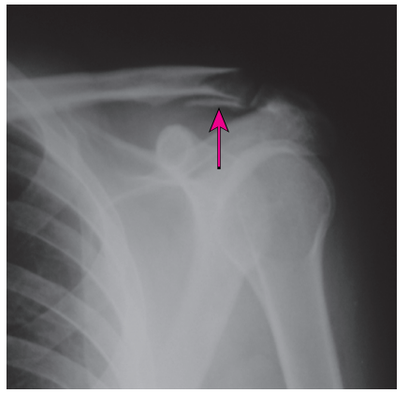

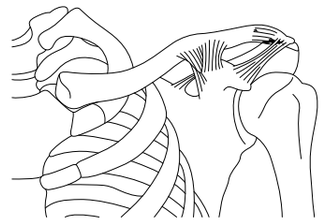

図 24　鎖骨遠位端骨折（Neer 分類 I 型）
19 歳女性，左鎖骨 X 線正面像。烏口鎖骨靱帯より遠位の骨折（→）で，烏口鎖骨靱帯の損傷はなく安定している。

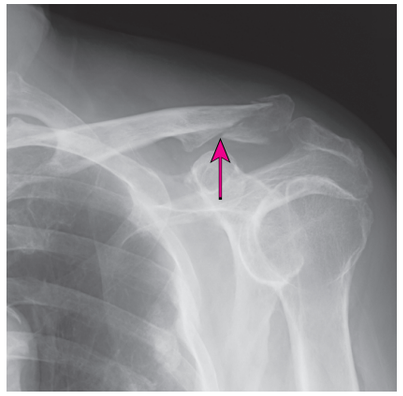

図 26　鎖骨遠位端骨折（Neer 分類 III 型）
70 歳代男性，左鎖骨 X 線正面像。鎖骨遠位端の関節面の骨折（→）で，安定しているが関節症に移行しやすい。

■263ページ（第III部 第6章）図48　図題

誤：**図48　第1指<u>CM</u>関節側副靱帯損傷**
正：**図48　第1指<u>MP</u>関節側副靱帯損傷**